KN KIEFERORTHOPÄDIE NACHRICHTEN

Die Zeitung von Kieferorthopäden für Kieferorthopäden | www.kn-aktuell.de

Nr. 9 | September 2015 | 13. Jahrgang | ISSN: 1612–2577 | PVSt: 62133 | Einzelpreis 8,– €

KN Aktuell

3-D-Druck

Die Entscheidung einer KFO-Praxis, einen 3-D-Drucker zu erwerben, sollte sehr umsichtig getroffen werden, da sich die Integration dieser Technologie als sehr anspruchsvoll erweist. Dr. Todd Ehrler erläutert, was hierbei zu berücksichtigen ist.

Wissenschaft & Praxis
Seite 12

Digitale Fotografie

Um intra- und extraorale Befunde innerhalb der kieferorthopädischen Therapie optimal darzustellen, bedarf es einer geeigneten und individuell angepassten Kamera und etwas Übung. Die Dres. Heiko und Christine Goldbecher stellen Grundlagen und Equipment vor.

Aus der Praxis
Seite 19

KFO-Laborabrechnung

Dass berechnungsfähig nicht automatisch auch gleich erstattungsfähig bedeutet, erläutert Abrechnungsexpertin Monika Harman anhand eines Rechenbeispiels zum TwinBlock.

Labor
Seite 22

IOC in London

Vom 27. bis 30. September 2015 findet der 8. International Orthodontic Congress der World Federation of Orthodontists (WFO) statt. *KN* sprach mit Tagungspräsident Dr. Jonathan Sandler.

Events
Seite 29

Klasse II-Therapie mit orthocaps® und skelettaler Verankerung

Ein Beitrag von Dr. Wajeeh Khan, Kieferorthopäde aus Hamm und Erfinder des orthocaps®-Alignersystems.

Abb. 1: Kombination orthocaps® und Beneslider.

Einleitung

Das Spektrum von orthocaps®-Alignerbehandlungen lässt sich, wie klinische Erfahrungen gezeigt haben, durch den zusätzlichen Einsatz von Hilfsapparaturen (Auxiliaries) stark erweitern. In diesem Zusammenhang ist die Verwendung von Apparaturen wie Temporary Anchorage Devices (TADs, z.B. Minischrauben), festsitzende Teilapparaturen (z.B. Lingualbrackets mit Teilbögen), Expansionsgeräte (Hyrax-Expander, Quadhelix, Transpalatinalbögen usw.), Distalisierungsapparatur (Wilson biometrische Distalisierungsbögen, Carrière Motion™ – ehemals Carrière Distalizer) und anderen Hilfsapparaturen denkbar. Die Funktion dieser Hilfsapparaturen ist es, Zahnbewegungen auszuführen, die sich durch Aligner allein als sehr schwierig, zeitaufwendig oder schlichtweg als nicht möglich erweisen würden. Hinzu kommt als Wirkung der Hilfsapparaturen, dass die Verankerung erhöht wird, sodass orthodontische Kraftsysteme verwendet werden können, welche ansonsten zu unvermeidlichem Verlust an Verankerung und somit schlechten klinischen Ergebnissen führen würden.

Das Ziel von orthocaps® ist es, in geeigneten Fällen Behandlungspläne und Aligner erstellen zu können, welche den Einsatz von Hilfsapparaturen mit einbeziehen, um Patienten schnelle und effektive, unsichtbare Zahnkorrekturen zu bieten.

Skelettale Verankerung

In den letzten Jahren erwies sich der Einsatz skelettaler Verankerung zunehmend als vorteilhaft, sodass die Zahl der Fälle mit Verwendung von TADs enorm

Seite 8

„Vorteile der KGIZ überwiegen bei Weitem“

Beim AAO-Kongress referierte Prof. Dr. Roberto Justus zur „Entproteinisierung von Zahnschmelzoberflächen zur Verhinderung von White-Spot-Läsionen und Bracketklebeverlusten – eine Revolution im kieferorthopädischen Bonding“. *KN* traf den Direktor für Forschung der Abteilung KFO der Intercontinental University Mexico City zum Interview.

KN Wie wird die Prävalenz von White-Spot-Läsionen in der wissenschaftlichen Literatur angegeben?

Ein Blick in die wissenschaftliche Literatur legt nahe, dass eine hohe Prävalenz von White-Spot-Läsionen (WSL) besteht, die sich während einer kieferorthopädischen Behandlung mit fester Zahnspange bilden. Richter et al.[1] stellten mit der *fotografischen Methode zur Erkennung von WSL* fest, dass 72,9 % von 350 orthodontischen Patienten, die zwischen 1997 und 2004 eine kieferorthopädische Behandlung mit fester Zahnspange in der Abteilung für Kieferorthopädie an der University of Michigan erhielten, neue WSL entwickelten. Diese 350 Patienten wurden zufällig aus den fotografischen Daten von 2.300 Patienten ausgewählt, die in diesem Institut behandelt wurden.

Boersma et al.[2] kamen mit der *quantitativen lichtinduzierten Fluoreszenzmethode zur Erkennung von WSL* zu dem Ergebnis, dass 97 % von 62 Patienten, die sofort nach einer kieferorthopädischen Behandlung mit fester Zahnspange untersucht wurden, von WSL betroffen waren.

Seite 4

Klasse II-Therapie mit orthocaps® und skelettaler Verankerung

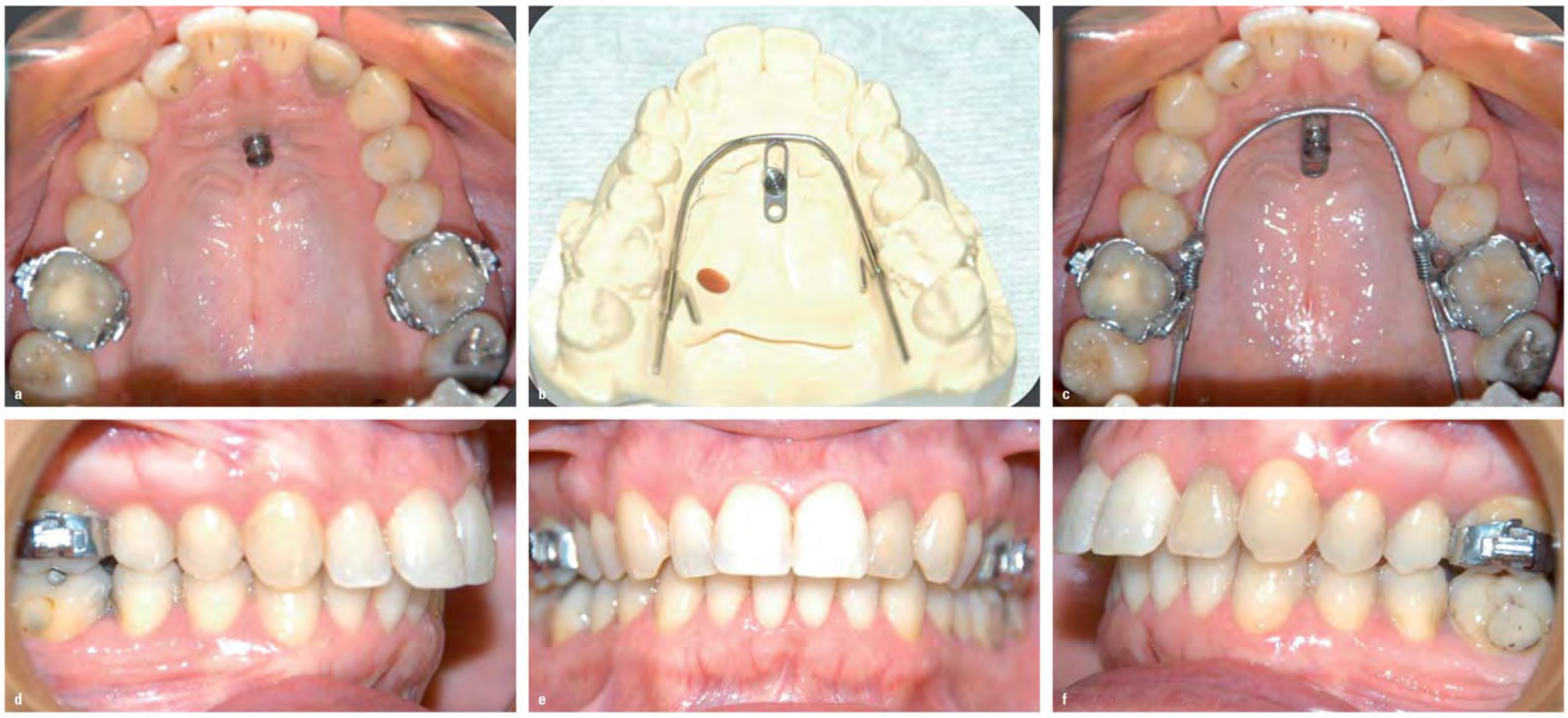

Abb. 2a–f: Einsetzen der Beneslider-Apparatur.

KN Fortsetzung von Seite 1

angestiegen ist. orthocaps® arbeitet mit der Universität Düsseldorf (Kieferorthopädische Abteilung: Univ.-Prof. Dr. Dieter Drescher) und Prof. Dr. Benedict Wilmes zusammen, um das BENEfit®-System in den orthocaps®-Workflow zu integrieren. Hierdurch können wir bei Behandlungen, die einen besonderen Bedarf einer Verankerung aufweisen, von den hervorragenden Eigenschaften und der einfachen Handhabung des BENEfit-Systems profitieren. (Detaillierte Informationen zum genannten System können den diversen Publikationen von Professor Wilmes und Professor Drescher entnommen werden. Ein weiterer Fall, der mit orthocaps® und BENEfit umgesetzt wurde, ist 2012 im JCO publiziert worden.)

Fallbeispiel (Abb. 2 bis 11)

Erwachsene
Klasse II-Behandlung

Eine 43-jährige Patientin mit einer Klasse II/1-Okklusion und Over-

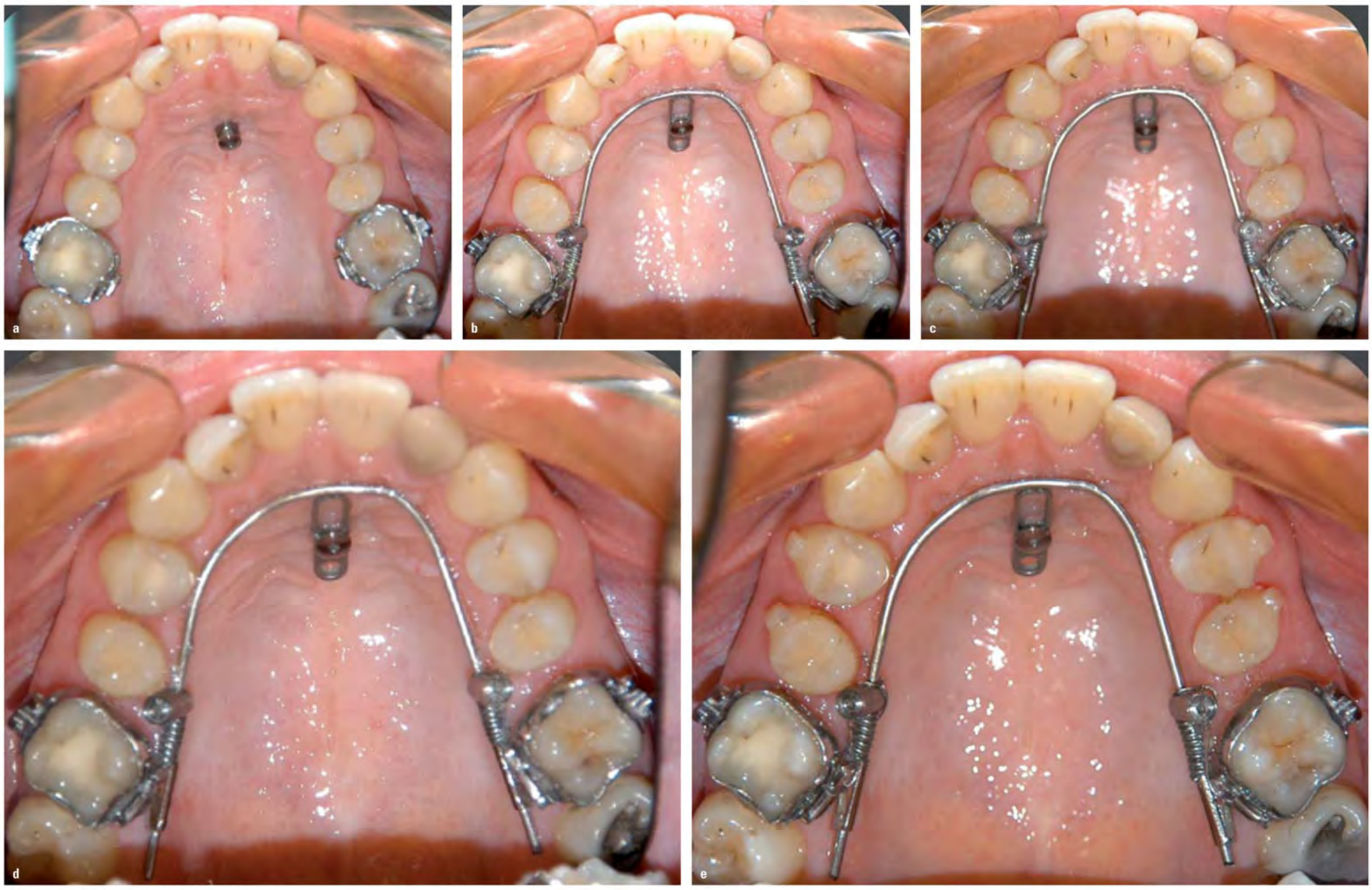

Abb. 3a–e: Behandlungsverlauf der ersten Phase ohne Aligner.

Abb. 4a–e: Zustand vor Beginn der Behandlung mit orthocaps®.

Abb. 5: orthocaps®-Aligner in situ.

jet von fast 6 mm wurde bei Einsatz vom orthocaps®-System und Beneslider erfolgreich behandelt. Die Behandlung begann mit Einsetzen der Beneslider-Apparatur (Abb. 2). Statt der empfohlenen zwei Minischrauben wurde hierbei nur eine Schraube (2 x 11 mm) eingesetzt, da nach unserer Erfahrung auch eine einzelne Schraube bei ausreichendem Knochenangebot eine gute Verankerung bietet.

Die Apparatur wurde herkömmlicherweise auf dem Gipsmodell angepasst und zurechtgebogen. Die komplette Distalisierung nach Einsetzen des Beneslider dauerte ca. zehn Monate. Eine unerwünschte Nebenwirkung bei der Distalisierung war die mesiale Rotation der beiden Molaren. Die Abbildung 3 zeigt den Verlauf dieser Behandlungsphase.

In der zweiten Phase der Behandlung wurde die Apparatur nach erfolgter Distalisierung durch Entfernen der Federn und Befestigen der Aktivierungsreiter an der mesialen Kante des palatinalen Attachments deaktiviert. Nun konnte die Präzisionsabformung mit A-Silikon für die orthocaps®-Aligner erfolgen. Die Molarenbänder mit vorhandenen Schlössern palatinal und bukkal (Attachments) boten eine ideale Verankerung für die Aligner und ermöglichten damit eine effiziente Wirkung der Schienen, um die restlichen Zähne zu distalisieren. Die orthocaps®-Behandlung erfolgte mit den orthocaps®-Pro-Alignern. In der Planung der Behandlungsschritte wurde eine Ausgleichsrotation (Distorotation) der beiden Molaren mit berücksichtigt (Abb. 5). Eine zusätzliche Klasse II-Mechanik mit Gummizügen war in diesem Fall nicht notwendig, da die Molaren skelettal durch den Beneslider verankert wurden. Diese Phase der Behandlung mit orthocaps®-Alignern dauerte 18 Monate.

Fortsetzung auf Seite 10 KN

Abb. 6a–f: Finales Behandlungsergebnis.

Abb. 7a–f: Vergleich Anfangs- und Endsituation.

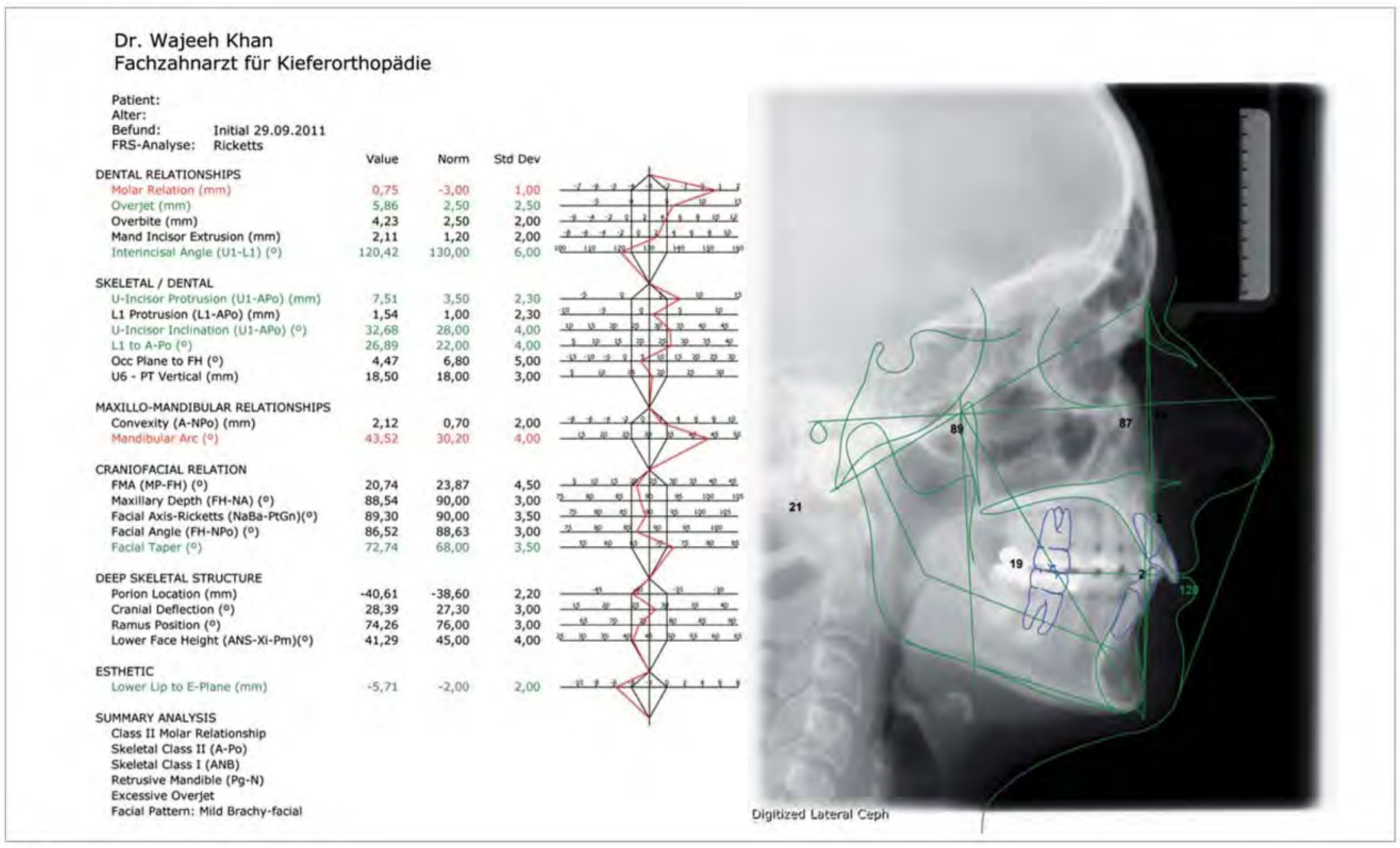

Dr. Wajeeh Khan
Fachzahnarzt für Kieferorthopädie

Patient:
Alter:
Befund: Initial 29.09.2011
FRS-Analyse: Ricketts

	Value	Norm	Std Dev
DENTAL RELATIONSHIPS			
Molar Relation (mm)	0,75	-3,00	1,00
Overjet (mm)	5,86	2,50	2,50
Overbite (mm)	4,23	2,50	2,00
Mand Incisor Extrusion (mm)	2,11	1,20	2,00
Interincisal Angle (U1-L1) (°)	120,42	130,00	6,00
SKELETAL / DENTAL			
U-Incisor Protrusion (U1-APo) (mm)	7,51	3,50	2,30
L1 Protrusion (L1-APo) (mm)	1,54	1,00	2,30
U-Incisor Inclination (U1-APo) (°)	32,68	28,00	4,00
L1 to A-Po (°)	26,89	22,00	4,00
Occ Plane to FH (°)	4,47	6,80	5,00
U6 - PT Vertical (mm)	18,50	18,00	3,00
MAXILLO-MANDIBULAR RELATIONSHIPS			
Convexity (A-NPo) (mm)	2,12	0,70	2,00
Mandibular Arc (°)	43,52	30,20	4,00
CRANIOFACIAL RELATION			
FMA (MP-FH) (°)	20,74	23,87	4,50
Maxillary Depth (FH-NA) (°)	88,54	90,00	3,00
Facial Axis-Ricketts (NaBa-PtGn)(°)	89,30	90,00	3,50
Facial Angle (FH-NPo) (°)	86,52	88,63	3,00
Facial Taper (°)	72,74	68,00	3,50
DEEP SKELETAL STRUCTURE			
Porion Location (mm)	-40,61	-38,60	2,20
Cranial Deflection (°)	28,39	27,30	3,00
Ramus Position (°)	74,26	76,00	3,00
Lower Face Height (ANS-Xi-Pm)(°)	41,29	45,00	4,00
ESTHETIC			
Lower Lip to E-Plane (mm)	-5,71	-2,00	2,00

SUMMARY ANALYSIS
Class II Molar Relationship
Skeletal Class II (A-Po)
Skeletal Class I (ANB)
Retrusive Mandible (Pg-N)
Excessive Overjet
Facial Pattern: Mild Brachy-facial

Abb. 8: Fernröntgenseitenanalyse (Anfang).

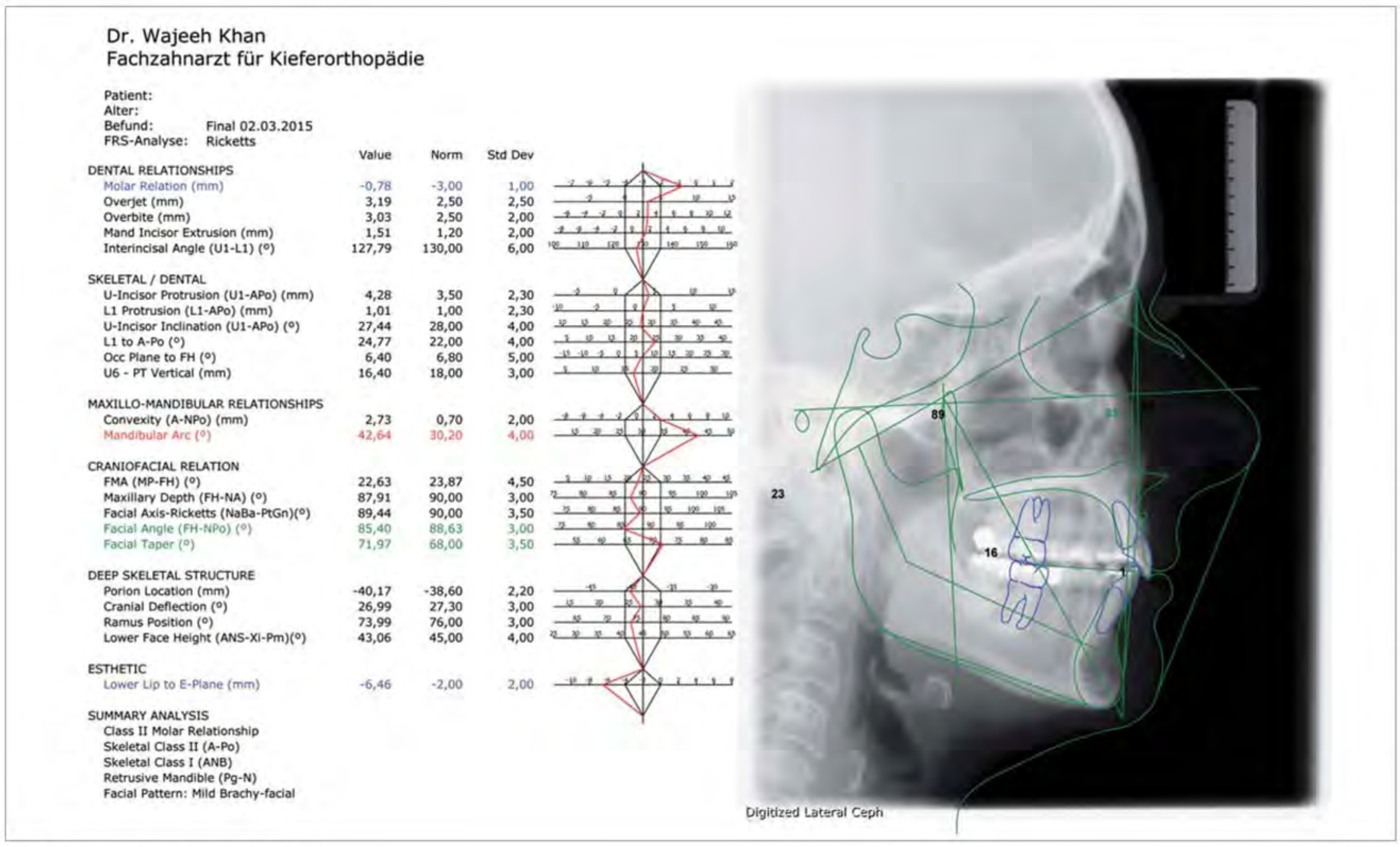

Dr. Wajeeh Khan
Fachzahnarzt für Kieferorthopädie

Patient:
Alter:
Befund: Final 02.03.2015
FRS-Analyse: Ricketts

	Value	Norm	Std Dev
DENTAL RELATIONSHIPS			
Molar Relation (mm)	-0,78	-3,00	1,00
Overjet (mm)	3,19	2,50	2,50
Overbite (mm)	3,03	2,50	2,00
Mand Incisor Extrusion (mm)	1,51	1,20	2,00
Interincisal Angle (U1-L1) (°)	127,79	130,00	6,00
SKELETAL / DENTAL			
U-Incisor Protrusion (U1-APo) (mm)	4,28	3,50	2,30
L1 Protrusion (L1-APo) (mm)	1,01	1,00	2,30
U-Incisor Inclination (U1-APo) (°)	27,44	28,00	4,00
L1 to A-Po (°)	24,77	22,00	4,00
Occ Plane to FH (°)	6,40	6,80	5,00
U6 - PT Vertical (mm)	16,40	18,00	3,00
MAXILLO-MANDIBULAR RELATIONSHIPS			
Convexity (A-NPo) (mm)	2,73	0,70	2,00
Mandibular Arc (°)	42,64	30,20	4,00
CRANIOFACIAL RELATION			
FMA (MP-FH) (°)	22,63	23,87	4,50
Maxillary Depth (FH-NA) (°)	87,91	90,00	3,00
Facial Axis-Ricketts (NaBa-PtGn)(°)	89,44	90,00	3,50
Facial Angle (FH-NPo) (°)	85,40	88,63	3,00
Facial Taper (°)	71,97	68,00	3,50
DEEP SKELETAL STRUCTURE			
Porion Location (mm)	-40,17	-38,60	2,20
Cranial Deflection (°)	26,99	27,30	3,00
Ramus Position (°)	73,99	76,00	3,00
Lower Face Height (ANS-Xi-Pm)(°)	43,06	45,00	4,00
ESTHETIC			
Lower Lip to E-Plane (mm)	-6,46	-2,00	2,00

SUMMARY ANALYSIS
Class II Molar Relationship
Skeletal Class II (A-Po)
Skeletal Class I (ANB)
Retrusive Mandible (Pg-N)
Facial Pattern: Mild Brachy-facial

Abb. 9: Fernröntgenseitenanalyse (Abschluss).

KN Fortsetzung von Seite 9

Ergebnisse

Die Fernröntgenseitenanalysen vor und nach der Behandlung (Abb. 8 bis 11) ergaben eine Reduktion der negativen sagittalen Frontzahnstufe um fast 3 mm. Die körperliche Distalisierung der Molaren nach dieser Bewertung (FRS) betrug > 2 mm. Hier muss jedoch erwähnt werden, dass durch die unterschiedlichen Rotationswerte bei den Molaren vor und nach der Behandlung eine genaue Bestimmung der distalen Kontaktpunkte nicht möglich war.
Als klinischer Befund nach Abschluss der Behandlung war beidseits eine stabile Klasse I-Okklusion festzustellen. Die Patientin zeigte sich mit dem Ergebnis äußerst zufrieden. Die Abbildungen 6a bis f zeigen das finale Ergebnis.

Retention

Zur Retention der Frontzähne wurde im Ober- und Unterkiefer jeweils ein Lingualretainer eingesetzt. Für eine Langzeitretention der Bisskorrektur kam der sogenannte „orthocaps® Bite Maintainer“ (OBM) zum Einsatz (Abb. 12 und 13).

orthocaps® Bite Maintainer
Der orthocaps® Bite Maintainer ist eine Positioner-artige Apparatur, die hauptsächlich zur aktiven Retention der Bisskorrektur beiträgt. Für die Herstellung des Gerätes werden am Ende der aktiven Alignerbehandlung eine Fernröntgenseitenaufnahme und eine Zentrikbissnahme benötigt. Die für die Herstellung der Apparatur notwendige Konstruktionsbissnahme wird mittels CAD-Software vorgenommen.
Die Apparatur wird mithilfe verschiedener Modelle und Befestigungsvorrichtungen, die in einem CAD/CAM-Verfahren hergestellt werden, geformt. Die Vorteile auf der klinischen Seite finden sich somit in der Tatsache, dass weder ein Gesichtsbogenregistrat zur Montagehilfe noch das Einartikulieren der Modelle in einem anatomischen Artikulator notwendig sind. Der orthocaps® Bite Maintainer kann wahlweise pas-

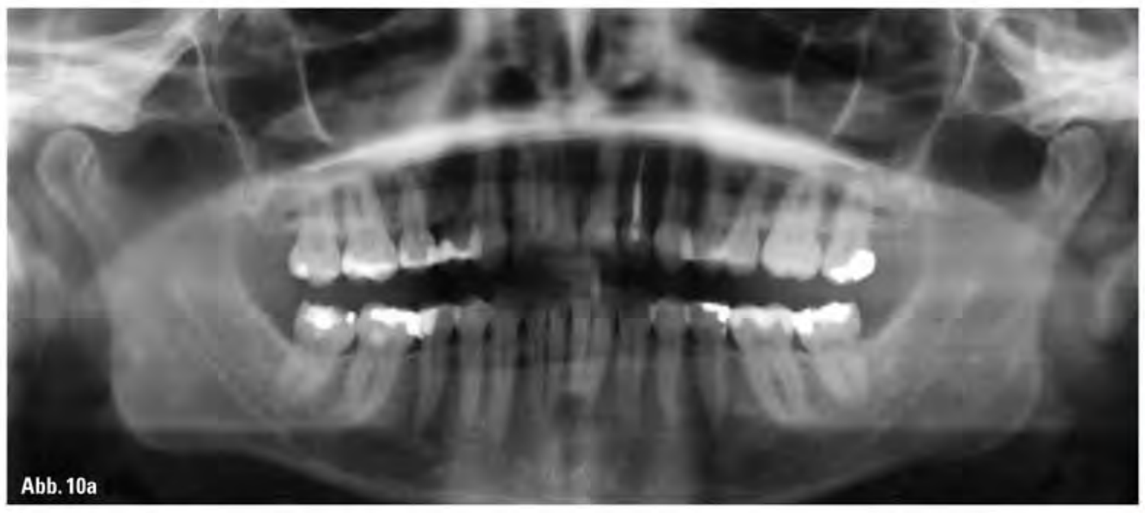

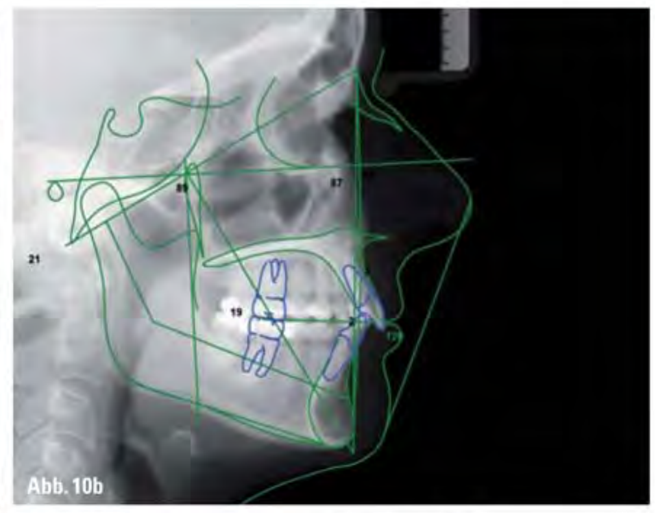

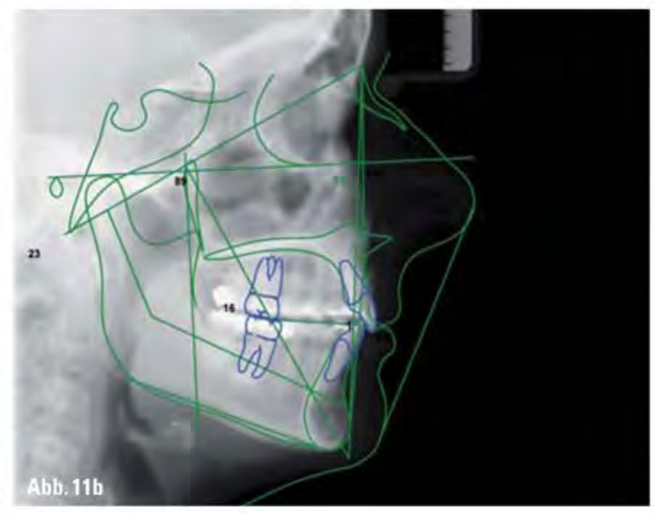

Abb. 10a, b: Röntgenbefund initial. – **Abb. 11a, b:** Röntgenbefund final.

KN Kurzvita

Dr. Wajeeh Khan
[Autoreninfo]

KN Adresse

Dr. med. dent. Wajeeh Khan
FZA für Kieferorthopädie
Oststraße 29b
59065 Hamm
Tel.: 02381 9722645
Fax: 02381 9722646
info@orthocaps.de
www.orthocaps.de

siv (zur Retention) oder aktiv (zur Feinkorrektur) eingesetzt werden. Er besteht aus dentalen Silikonmaterialien in unterschiedlichen Shore-Härten.

Diskussion

Das Spektrum der orthocaps®-Behandlungen als ästhetische und unsichtbare Alternative lässt sich durch den Einsatz von Hilfsapparaturen (Auxiliaries) unterschiedlicher Art, wie z.B. den Beneslider oder orthocaps® Bite Maintainer, enorm erweitern. Das Ziel unserer Forschungsarbeit ist es deswegen, nicht die Aligner als einziges Mittel in den Vordergrund zu stellen, sondern neue Hybridsysteme und Methoden zu entwickeln, die eine Kombination verschiedener kieferorthopädischer Geräte, Techniken und Apparaturen ermöglichen und die Effektivität und Effizienz der orthocaps®-Behandlungen steigern. Die Zusammenarbeit mit der Universität Düsseldorf stellt einen wichtigen Schritt in diese Richtung dar. KN

Abb. 12: orthocaps® Bite Maintainer (OBM).

Abb. 13: OBM in situ.